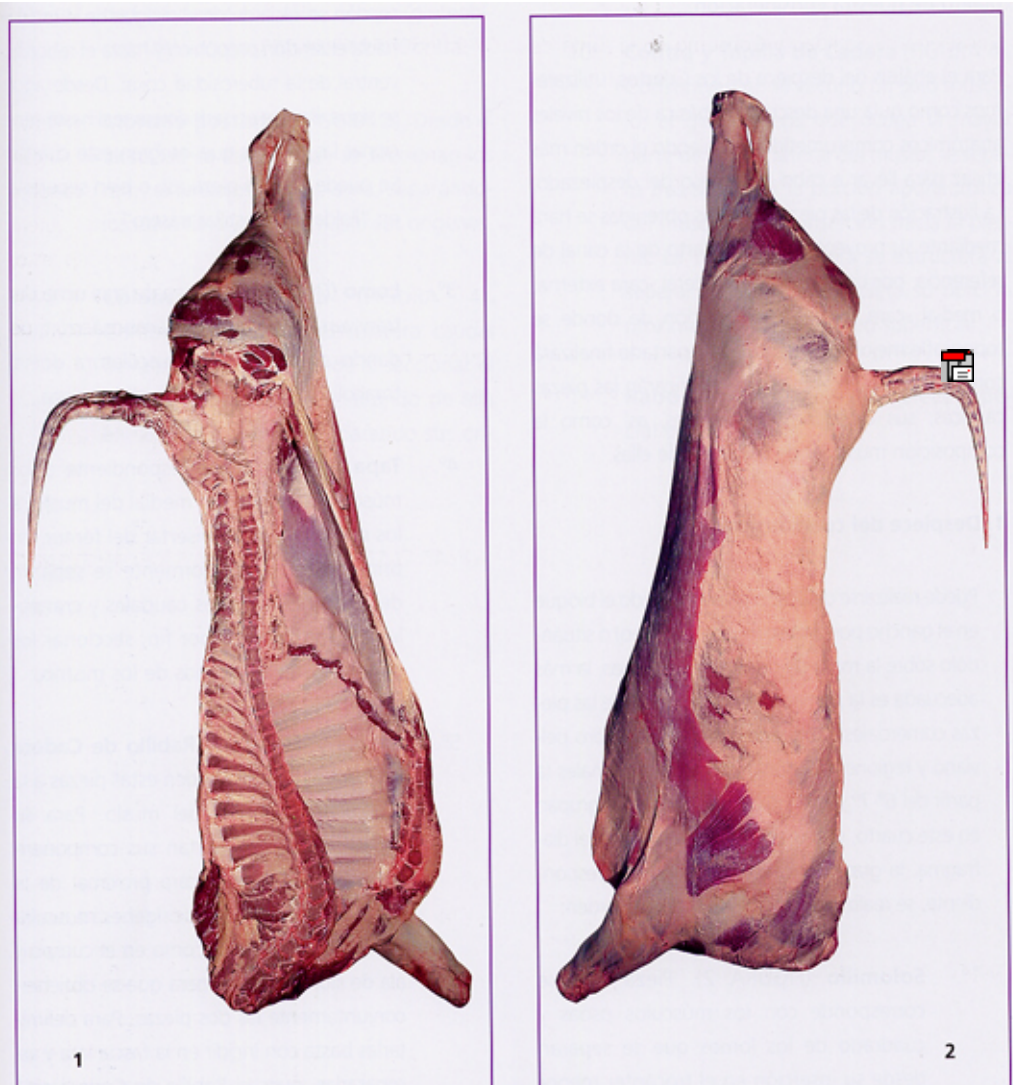

FUNDAMENTOS ANATÓMICOS DE LA CARNIZACIÓN DEL VACUNO.

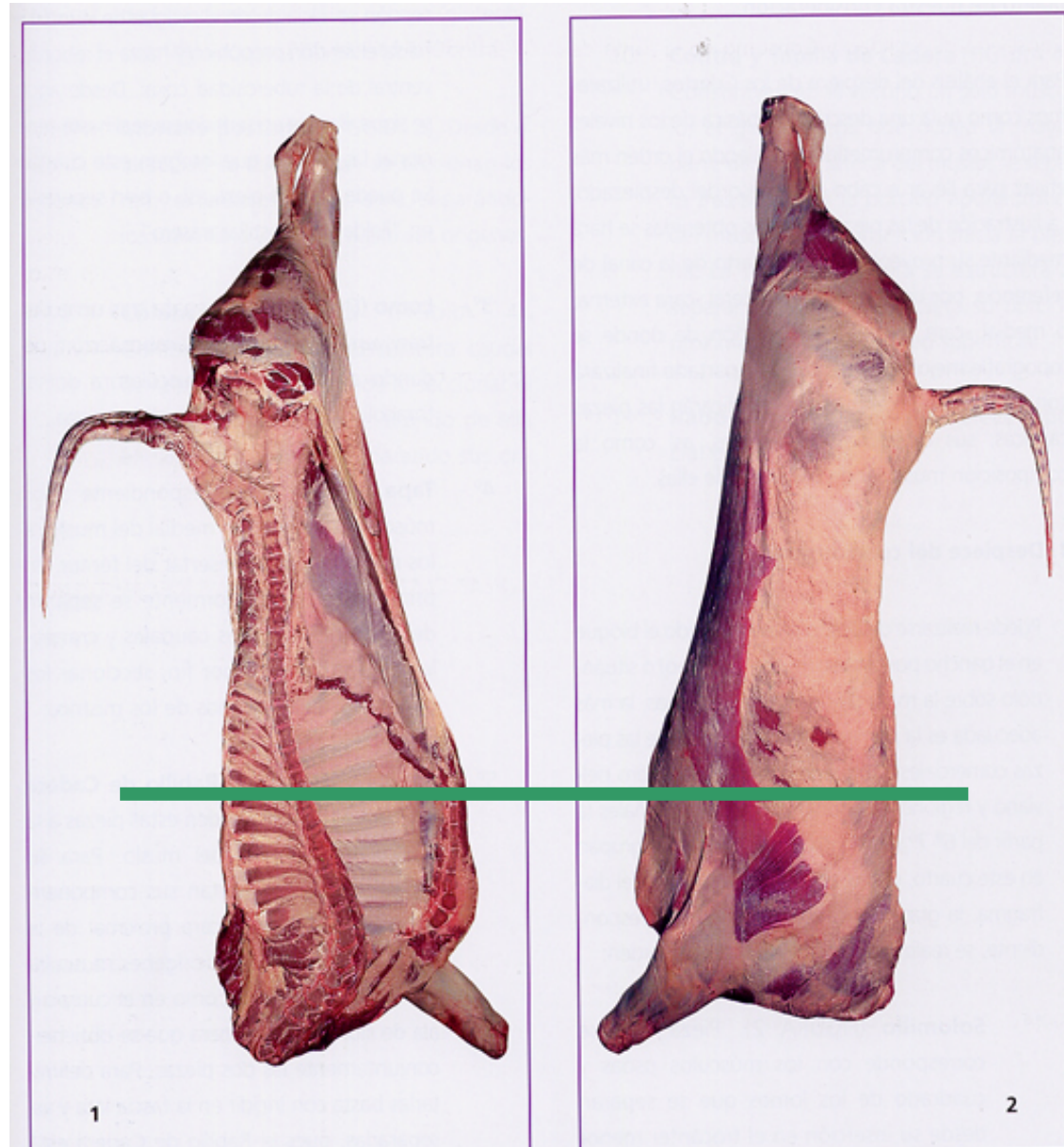


TEMA 30

PIEZAS CÁRNICAS

CANAL: “Cuerpo entero del animal después del sangrado, evisceración, ablación de las extremidades de los miembros a nivel del carpo y tarso, de la cabeza, de la cola y de las mamas y, en ovinos, caprinos, bovinos y solípedos, después del desollado”.

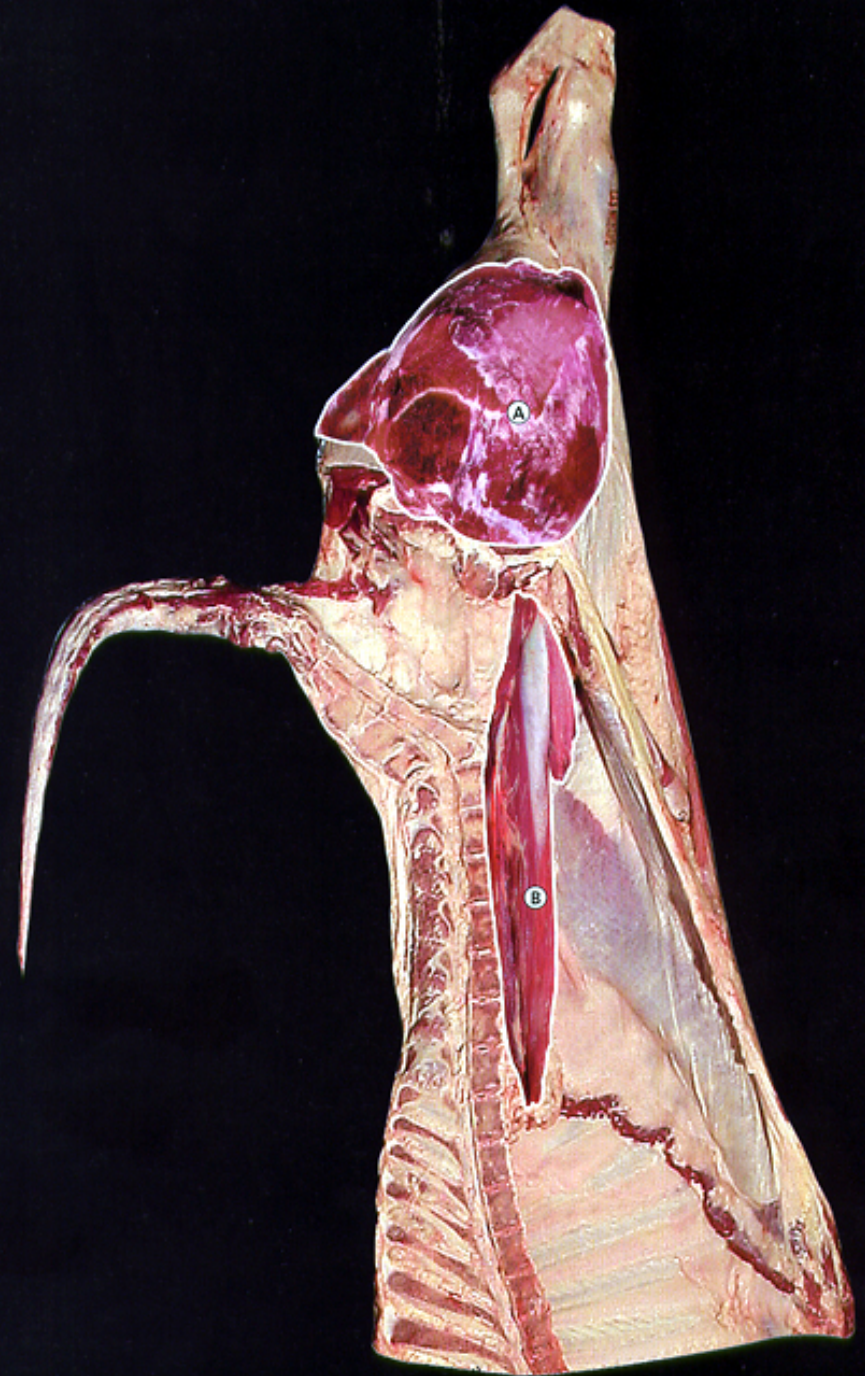
Las canales se dividen , mediante un corte longitudinal, en dos, de manera que de cada animal se obtienen dos hemicanales. Cada una se divide en dos partes o “cuartos” (trasero y delantero) a nivel 6-7 torácico.



DESPIECE DEL CUARTO TRASERO.

TAPA (a). Músculos de la región medial del muslo (sartorio, pectíneo, gracilis aductor, semitendinoso, cuadrado femoral y obturador externo). (Primera A))

SOLOMILLO (b). Músculos psoas menor, psoas ilíaco y cuadrado de los lomos. (Extra)



DESPIECE DEL CUARTO TRASERO.

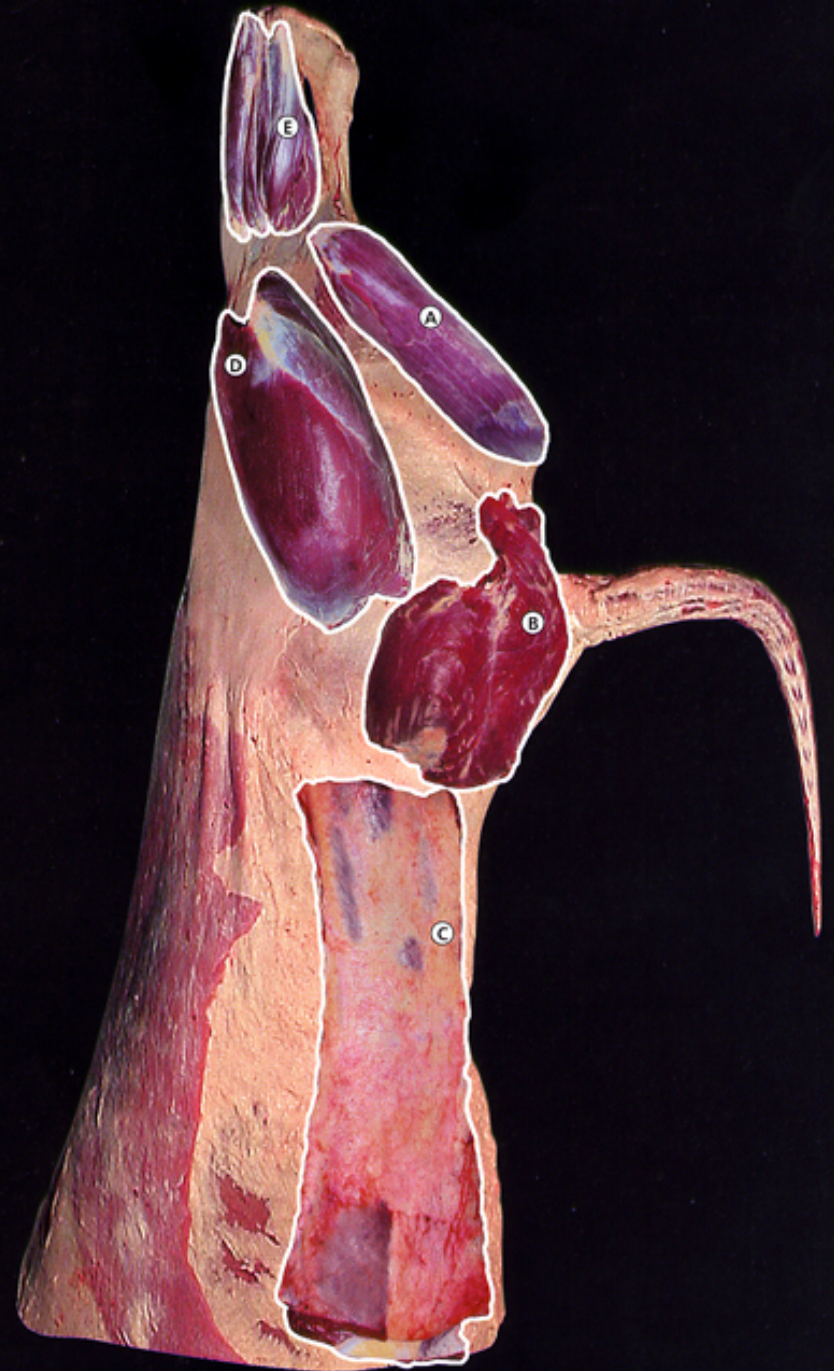REDONDO (A). Músculo Semi-tendinoso (Primera A).

CADERA (B). Músculos glúteos medio, accesorio y profundo, y gemelos, (Primera A).

LOMO (C). Músculos dorsales toracolumbares (masa común lumbosacra, espinales del dorso, longísimos dorsales, iliocostal del tórax, semiespinal del tórax, multífidos del dorso y fascia toracolumbar). (EXTRA),

BABILLA (D). Músculos cuádriceps femoral. (Primera A).

MORCILLO POSTERIOR (E). Musculatura flexora y extensora de la pierna. (Segunda).



DESPIECE DEL CUARTO TRASERO.

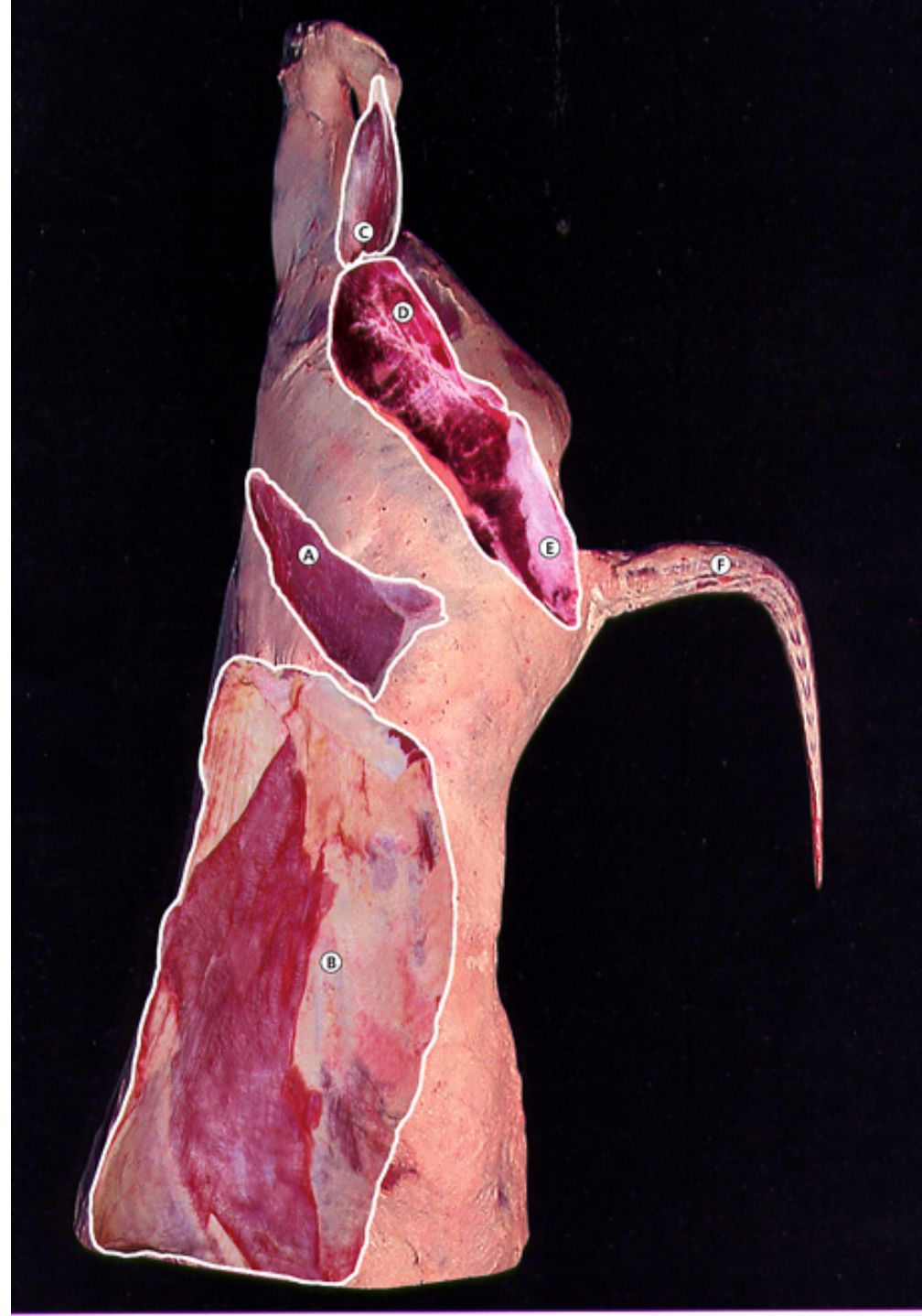RABILLO DE CADERA (A). Músculo tensor de la fascia lata (Primera B).

FALDA Y COSTILLAR TRASERO (B). Esqueleto y musculaturas asociadas a la pared toracoabdominal (mm. Oblicuos, transverso y recto del abdomen). (Tercera)

CULATA DE CONTRA (C). Músculos caudales de la pierna (gastronemio, sóleo, y flexor digital superficial). (Primera B).

CONTRA (D) y TAPILLA DE CADERA (E). Músculo gluteobíceps (Primera A).

RABO (F). Todas las estructuras anatómicas que conforman la cola, excepto la piel. (Tercera).



DESPIECE DEL CUARTO DELANTERO.

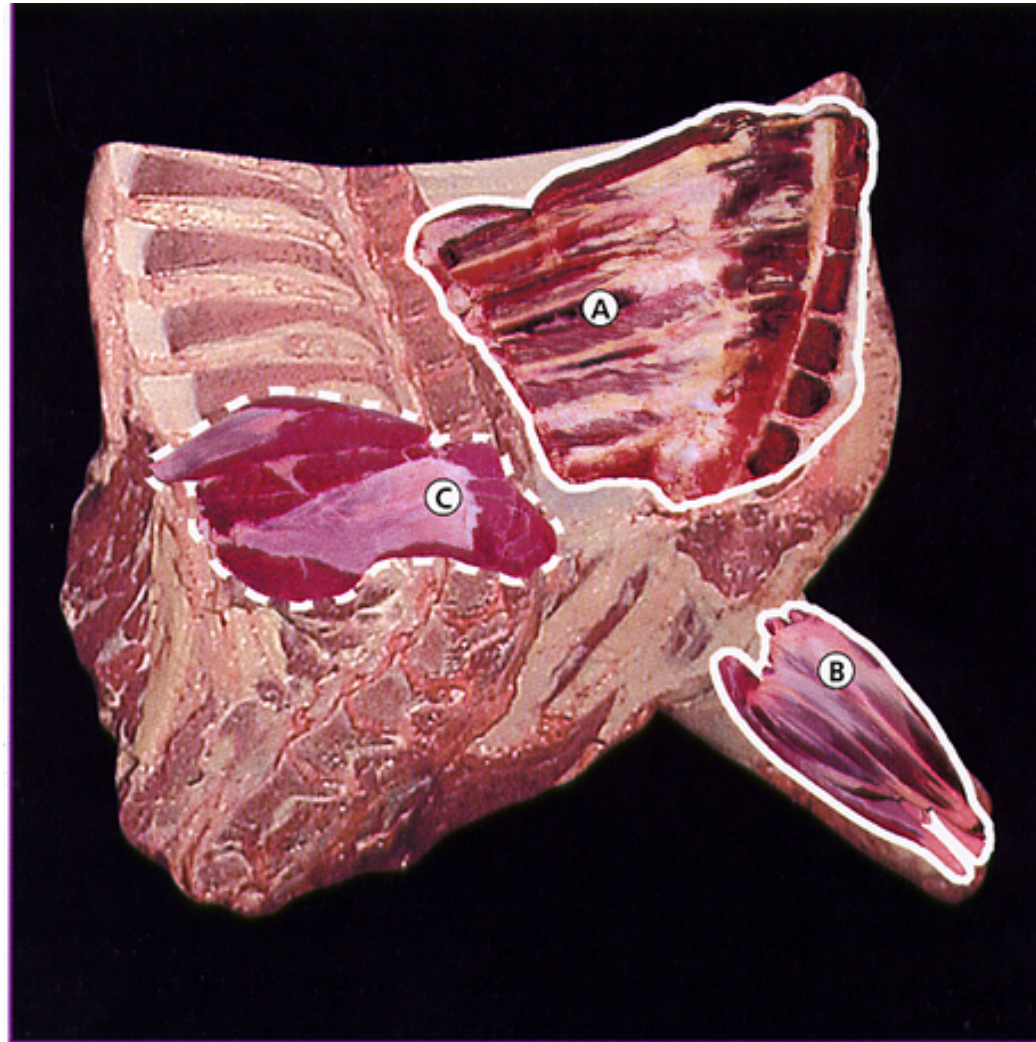COSTILLAR DELANTERO (A).

Costillas del cuarto delantero junto con los músculos intercostales, recto del tórax y parte del recto del abdomen. (Tercera).

MORCILLO ANTERIOR (B).

Musculatura extensora y flexora del antebrazo. (Segunda)

LLANA (C). Músculos subescapular y redondo mayor (Segunda)



DESPIECE DEL CUARTO DELANTERO.

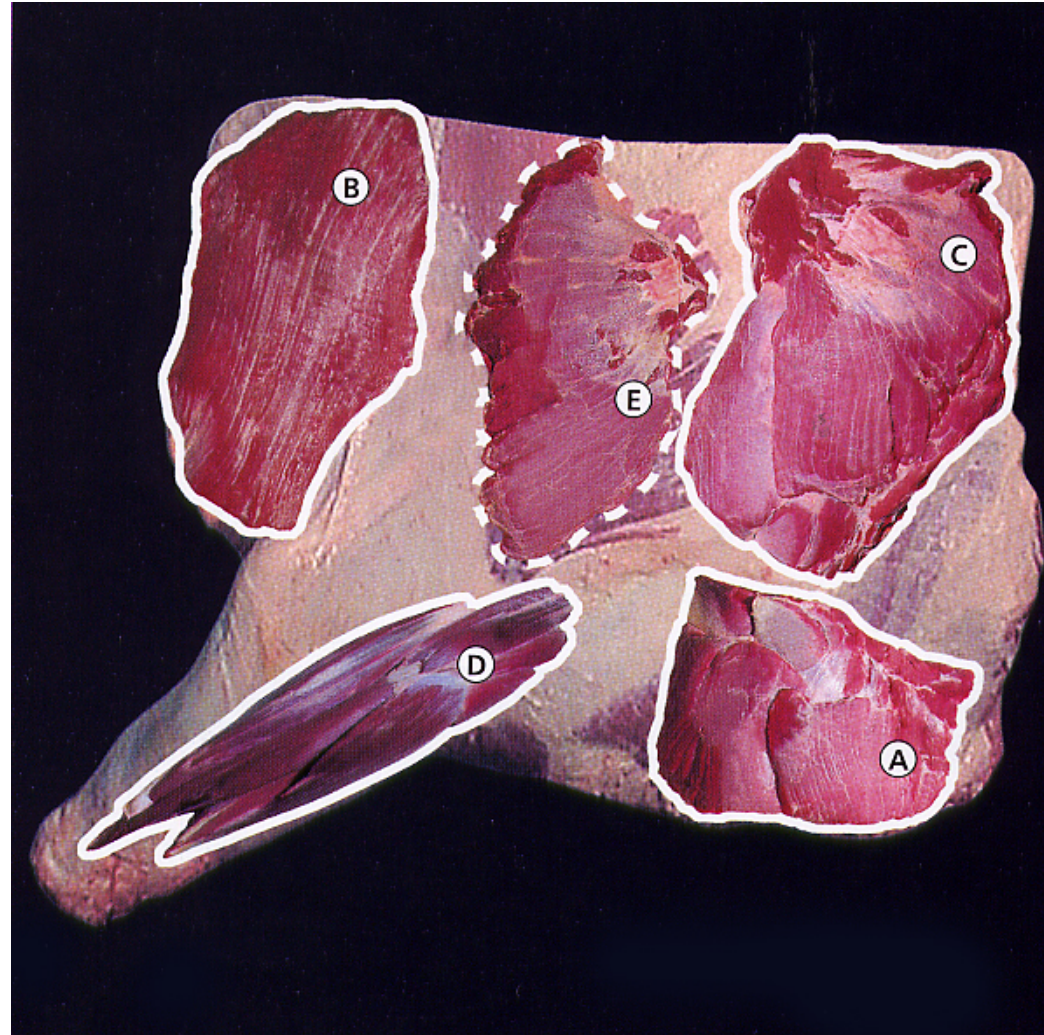
PESCUEZO (A). Músculos profundos del cuello. (Tercera)

PECHO O ALETA (B). Músculos pectorales y recto del tórax. (Segunda).

AGUJA (C). Musculatura de las regiones interescapular dorsal y lateral del cuello (Porc. Craneales de los mm. Espinal y semiespinal del tórax, longísimo e iliocostal del tórax, esplenio, semiespinal de la cabeza, longísimos de la cabeza y atlas, serratos ventrales del tórax y cuello, serrato dorsal craneal y trapecio). (Primera B).

BRAZUELO (D). Músculos braquial, bíceps braquial, coracobraquial y extensor carporradial. (Segunda).

TAPILLA DE AGUJA (E). Músculos serratos ventrales (si se separan de la aguja). (Primera B).



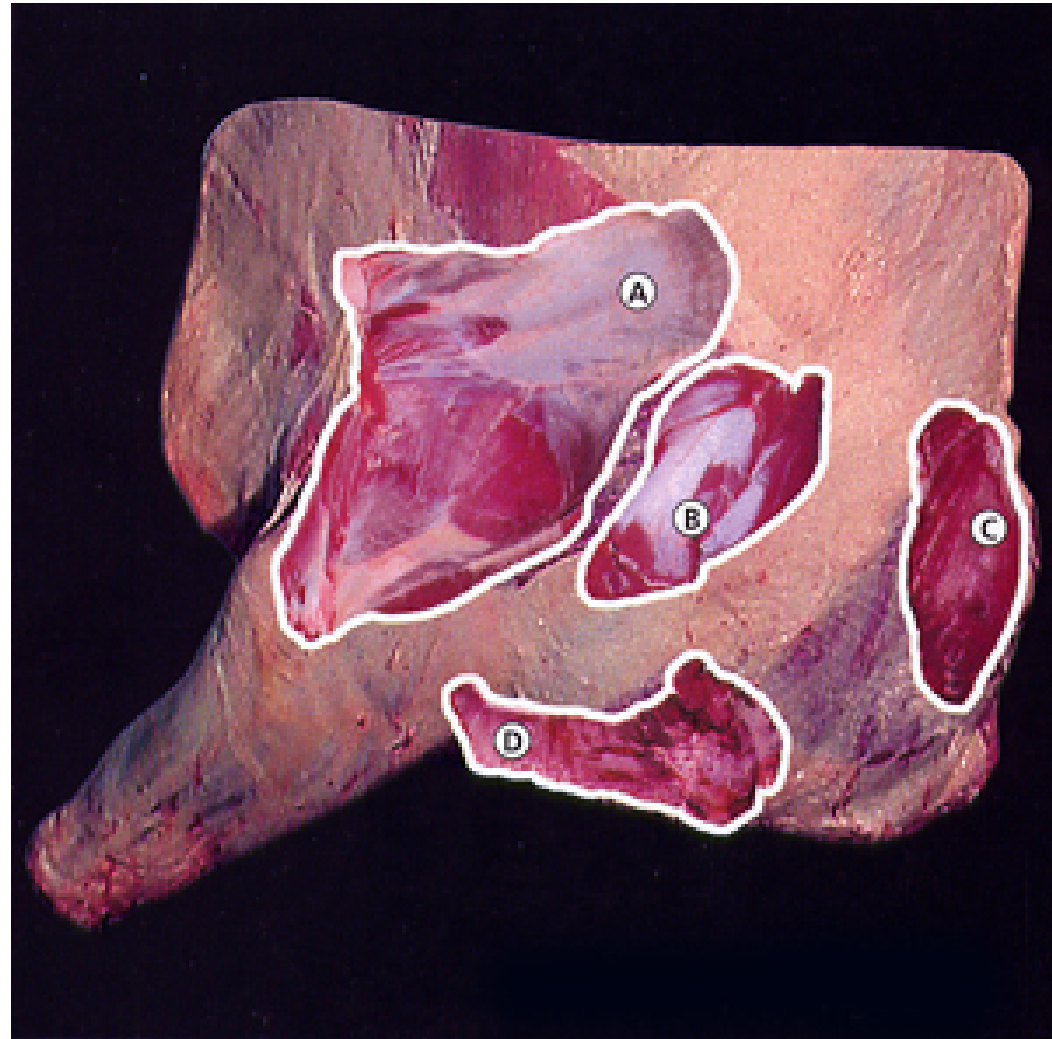
DESPIECE DEL CUARTO DELANTERO.

ESPAIDILLA (A). Músculos tríceps braquial, infraespinoso, deltoides y redondo menor. (Primera B).

PEZ (B). Músculo supraespinoso. (Primera B).

MORRILLO (C). Músculo romboides. (Segunda).

SOBREVENA (D). Zona ventral del pescuezo, que está directamente relacionada con al vena yugular externa (músculos cleidooccipital, cleidomastoideo, esternomandibular, esternomastoideo y omohioideo). (Tercera).



	CUARTOS DELANTEROS	CUARTOS TRASEROS
EXTRA O ESPECIAL		SOLOMILLO LOMO
PRIMERA A		CADERA, BABILLA, TAOA, REDONDO, CONTRA Y TAPILLA DE CADERA
PRIMERA B	ESPALDILLA, AGUJA Y PEZ	RABILLO DE CADERA Y CULATA DE CONTRA
SEGUNDA	LLANA, PECHO O ALETA, BRAZUELO, Y MORCILLOS	MORCILO POSTERIOR
TERCERA	COSTILLAR DELANTERO, PESCUEZO Y SOBREVENA	FALDA, COSTILLAR TRASERO Y RABO

DETERMINACIÓN DEL SEXO

Presencia de los
testículos en la canal

Restos del músculo
isquicavernoso

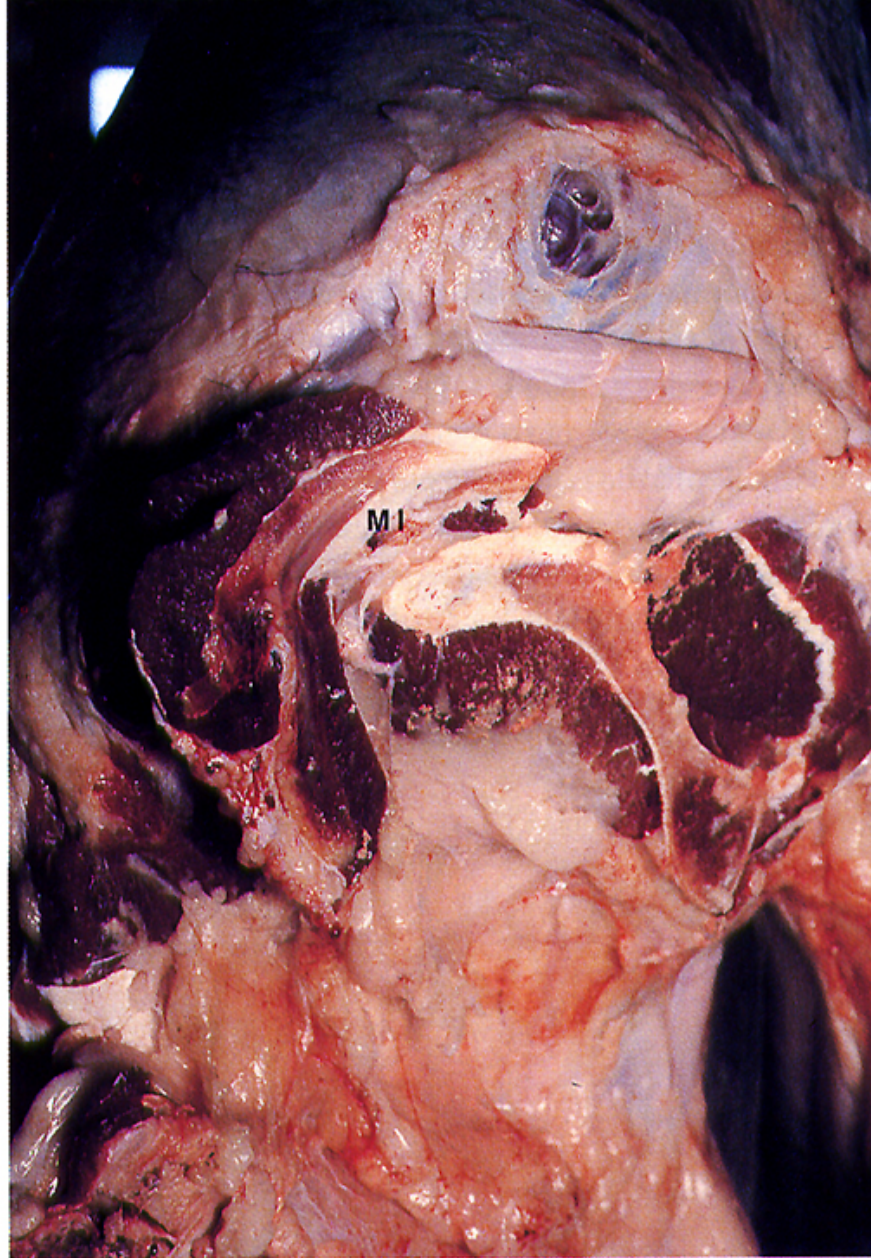
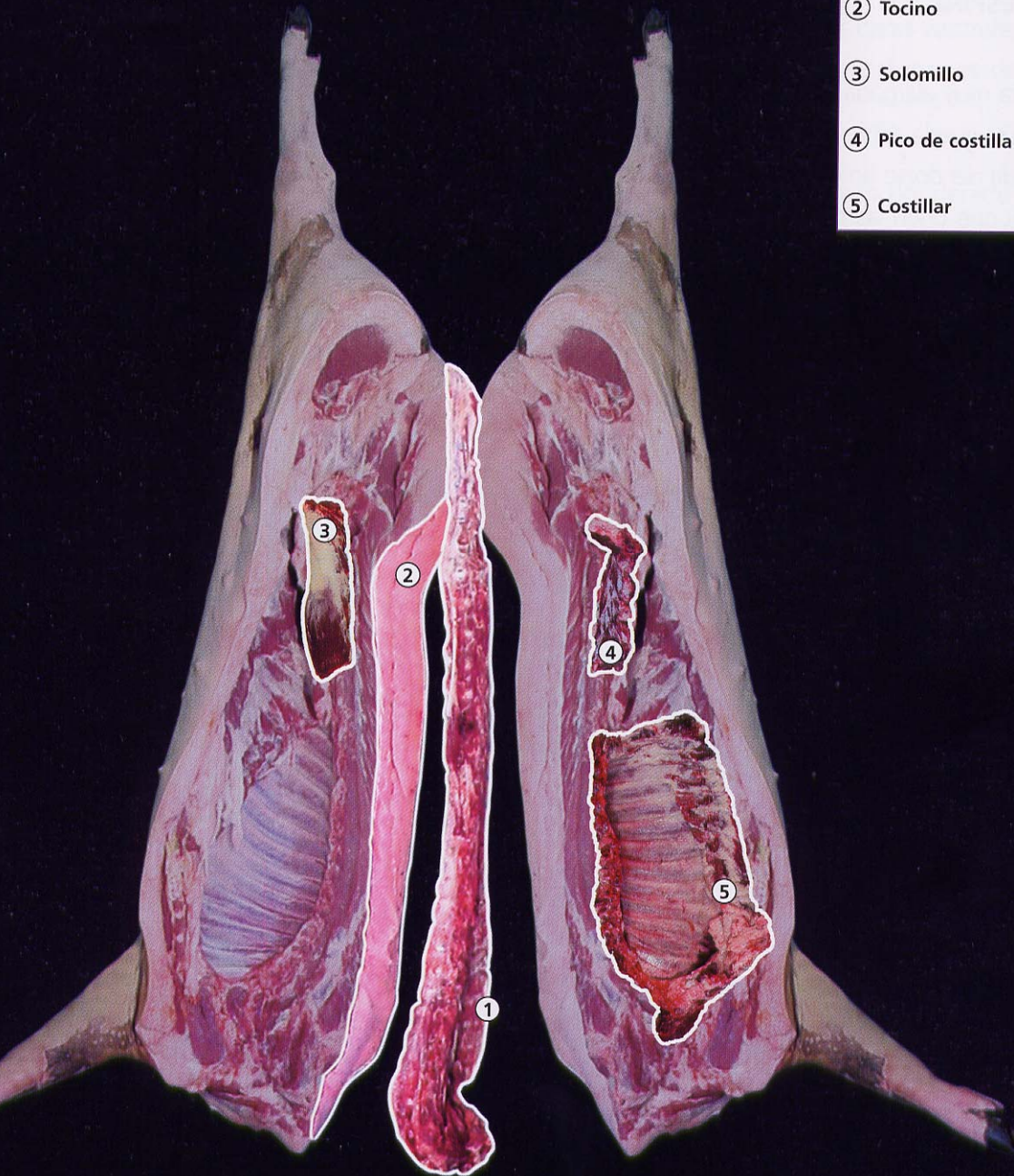
Fig. 23.5. Parte pelviana de la semicanal del macho, vista medial, con restos del músculo isquio-cavernoso (MI).

PIEZAS CÁRNICAS DEL CERDO.

- ① Espinazo
- ② Tocino
- ③ Solomillo
- ④ Pico de costilla
- ⑤ Costillar



1.- ESPINAZO. Vértebras y músculos intertransversos, rotadores y multífidos.

2.- TOCINO. Integramente por tejido graso.

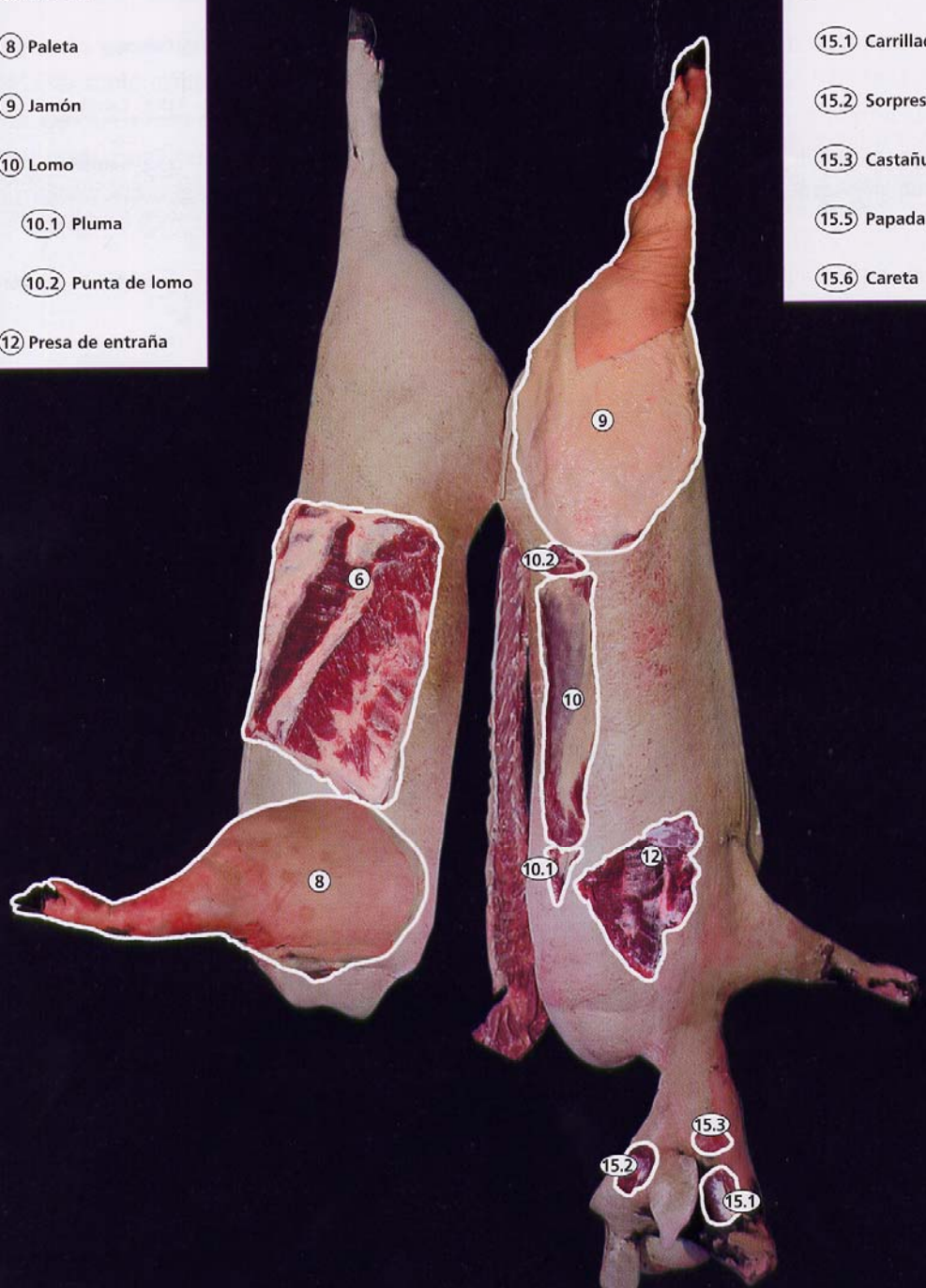
3.- SOLOMILLO.- Músculos sublumbares (excepto el cuadrado de los lomos), son el iliopsoas (Iliaco + psoas mayor), y psoas menor.

4.- PICO (PUNTA) DE COSTILLA. Cuadrado de los lomos.

5.- COSTILLAR. Intercostales, escalenos, recto y transverso del tórax, restos del esternotirohioideo, esternomastoideo, pectorales, serrato ventral torácico, oblicuo externo y diafragma.

- ⑥ Panceta
- ⑧ Paleta
- ⑨ Jamón
- ⑩ Lomo
- ⑩.1 Pluma
- ⑩.2 Punta de lomo
- ⑫ Presa de entraña

- ⑮ Cabeza
- ⑮.1 Carrillada
- ⑮.2 Sorpresa
- ⑮.3 Castañuela
- ⑮.5 Papada
- ⑮.6 Careta



6.- PANCETA. Cutaneo del tronco y restos de los oblicuos, transverso y recto del abdomen y serrato ventral del tórax.

8.- PALETA. Prácticamente todos los músculos intrínsecos del miembro torácico.

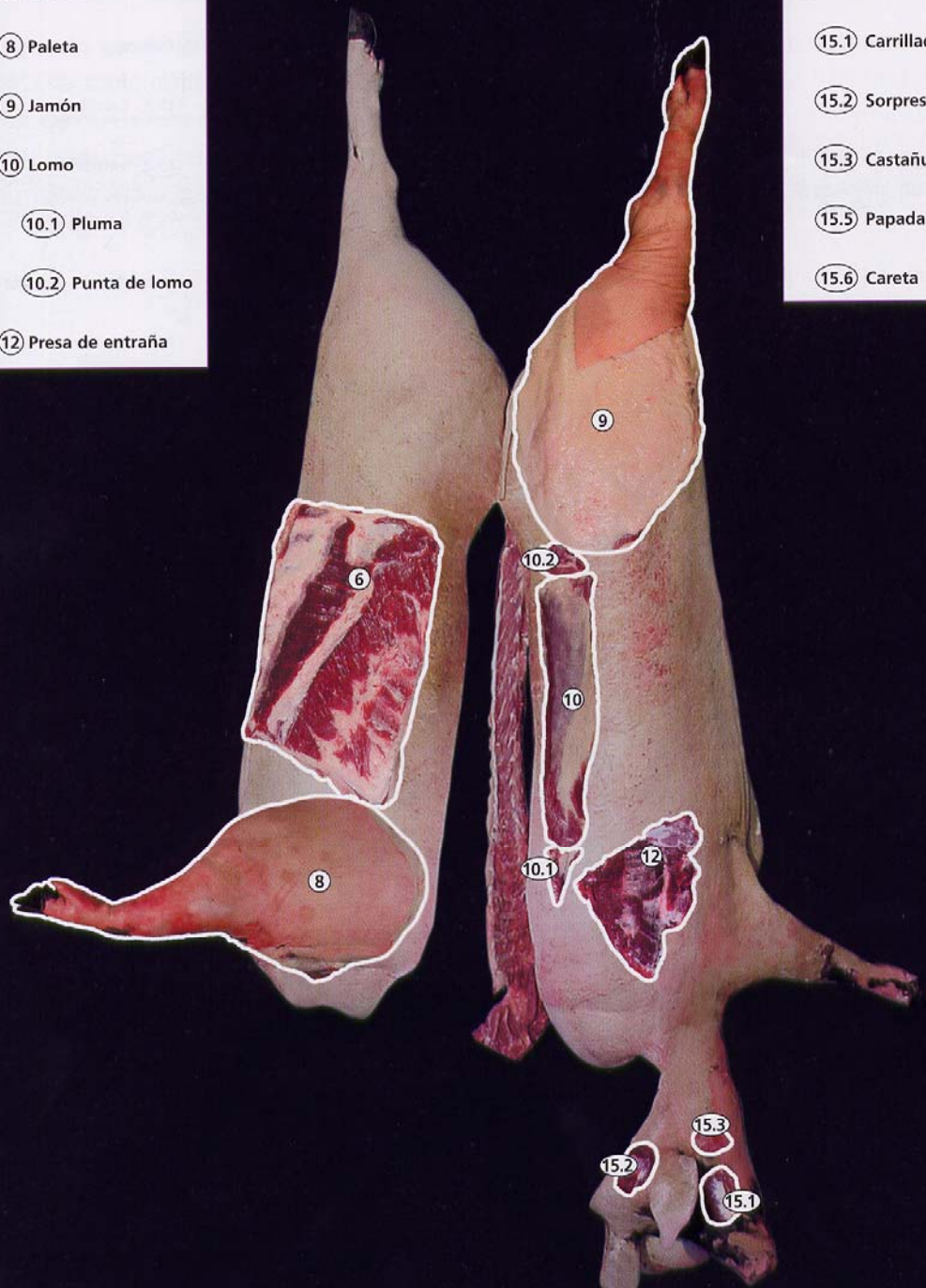
9.- JAMÓN. Prácticamente todos los músculos intrínsecos miembro pelviano.

10.- LOMO. Longísimo, semiespinal y espinal. **10.1.- PLUMA.-** Romboides torácico y **10.2.- PUNTA DE LOMO,** resultan del cortado anterior y posterior del lomo.

12.- PRESA (DE ENTRAÑA). Serratos ventrales (cervical y torácico)

- ⑥ Panceta
- ⑧ Paleta
- ⑨ Jamón
- ⑩ Lomo
- ⑩.1 Pluma
- ⑩.2 Punta de lomo
- ⑫ Presa de entraña

- ⑮ Cabeza
- ⑮.1 Carrillada
- ⑮.2 Sorpresa
- ⑮.3 Castañuela
- ⑮.5 Papada
- ⑮.6 Careta



15.- CABEZA. Comprende varias partes.

15.1.- CARRILLADA. Músculos masetero y terigoideo medial.

15.2.- SORPRESA. Músculo temporal.

15.3.- CASTAÑUELA, no muscular, es la glándula salivar mandibular.

15.4.- PICO DE PAPADA y

15.5.- PAPADA. Tejidos musculo-cutaneos de la parte ventral de la cabeza, con restos del músculo cutáneo de la cara.

15.6.- CARETA. (PESTOREJO).

Formada principalmente por la piel y grasa de la cabeza, con restos de músculos faciales y auriculares.

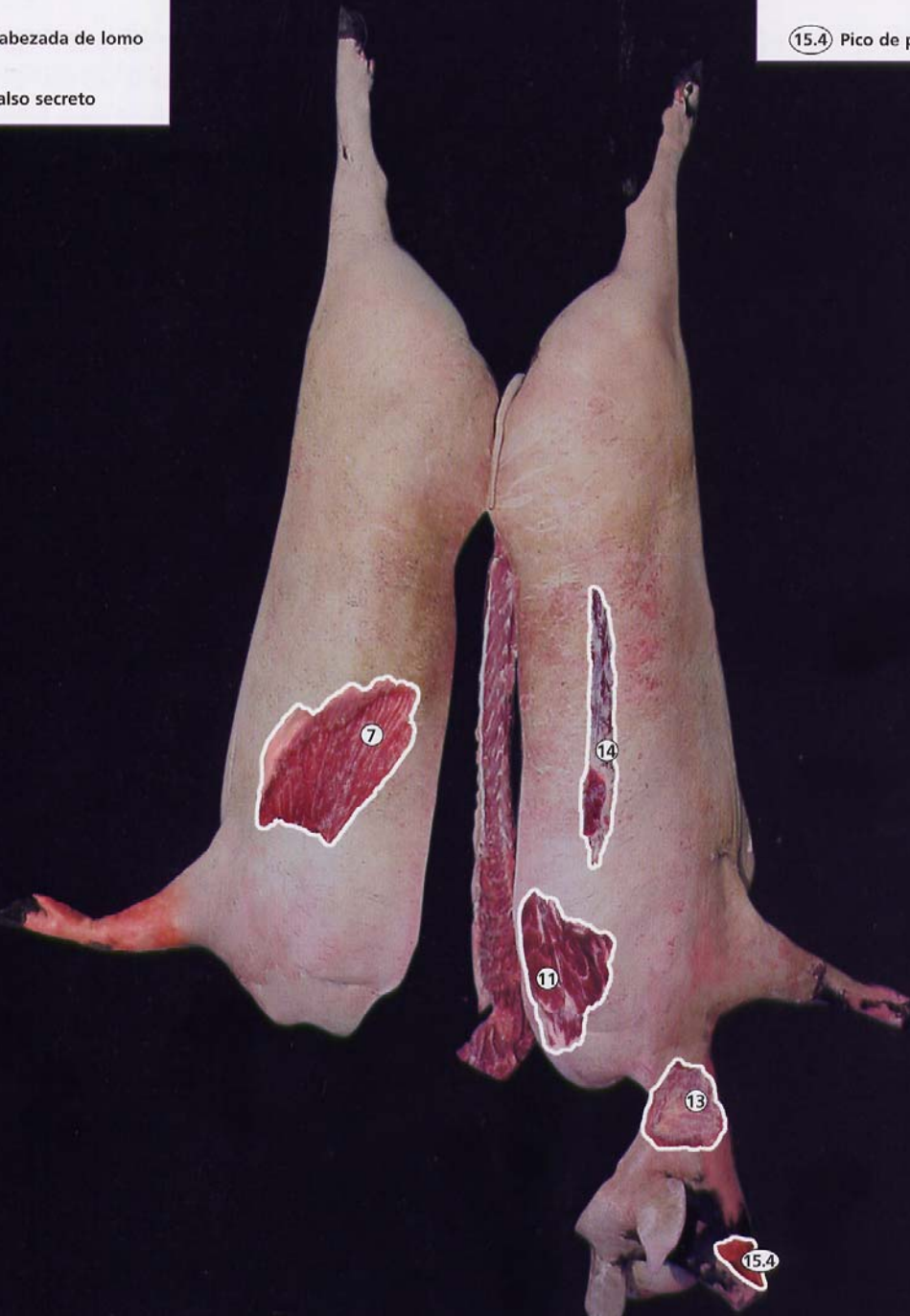7) Secreto

11) Cabezada de lomo

13) Falso secreto

14) Lagarto

15.4) Pico de papada



7.- SECRETO.- Músculo latísimo del dorso.

11.- CABEZADA DE LOMO. Músculos romboides cervical, trapecio cervical y torácico, región dorsal del cuello.

13- FALSO SECRETO. Cutaneo del cuello, platisma.

14 LAGARTO. Músculo iliocostal.

15.4.- PICO DE PAPADA Tejidos musculo-cutaneos de la parte ventral de la cabeza, con restos del músculo mentoniano.